



**UNIVERSIDAD DE TALCA
FACULTAD DE CIENCIAS DE LA SALUD
DEPARTAMENTO DE PEDIATRÍA ESTOMATOLÓGICA**

**EVALUACIÓN DE DIFERENTES MÉTODOS DIAGNÓSTICOS PARA LESIONES
DE CARIES INTERPROXIMALES EN MOLARES DE ESCOLARES.**

Memoria presentada a la Escuela de Odontología de la
Universidad de Talca como parte de los requisitos exigidos
para la obtención del título de Cirujano Dentista.

**ESTUDIANTES: BELÉN SAN MARTÍN PARRA
JAVIERA TAPIA SOTO
PROFESOR GUÍA: DRA. JULIANA NUNES BOTELHO
PROFESOR INFORMANTE: DR. VIDAL PÉREZ VALDÉS**

TALCA - CHILE

2019

CONSTANCIA

La Dirección del Sistema de Bibliotecas a través de su unidad de procesos técnicos certifica que el autor del siguiente trabajo de titulación ha firmado su autorización para la reproducción en forma total o parcial e ilimitada del mismo.



Talca, 2020

ÍNDICE

1. RESUMEN.....	1
2. INTRODUCCIÓN.....	2
3. MÉTODOS.....	5
3.1. Diseño y población estudio	5
3.2. Criterios de selección.....	5
3.2.1 Criterios de inclusión	5
3.2.2 Criterios de exclusión.....	6
3.3. Variables del estudio.....	6
3.3.1 Variable dependiente.....	6
3.3.2 Variable independiente.....	6
3.4. Técnica de examen y recolección de datos	7
3.5. Control de calidad.....	10
3.5.1 Estandarización?? en criterios del ICDAS	10
3.5.2 Calibración en evaluación radiográfica.....	10
3.6. Análisis de datos	10
3.7. Consideraciones éticas	11
4. RESULTADOS	12
4.1. Caracterización de la población del estudio.....	12
4.2. Descripción de la muestra según hábitos alimentarios y de higiene oral	12
4.3. Prevalencia de lesiones de caries interproximales en molares permanentes y temporales según los diferentes métodos de diagnóstico	13
4.3.1 Prevalencia de lesiones de caries según criterios del ICDAS	13
4.3.2 Prevalencia de lesiones de caries según diagnóstico radiográfico.....	14

4.3.3 Prevalencia de lesiones de caries según evaluación clínica post separación dentaria temporal con gomas elastoméricas.	15
4.4. Relación entre los distintos métodos de diagnóstico de lesiones de caries.....	15
4.4.1 Asociación entre el método de evaluación clínica ICDAS con criterio diagnóstico radiográfico ADA	15
4.4.2 Asociación entre los métodos de evaluación clínica post separación dentaria con criterios del ICDAS	16
4.4.3 Asociación entre los métodos de evaluación clínica post separación dentaria con criterio diagnóstico radiográfico ADA	17
4.4.4 Asociación entre los métodos de diagnóstico clínico post separación dentaria e ICDAS con diagnóstico radiográfico ADA	18
4.5. Asociación entre cámara SOPROlife y distintos métodos diagnósticos evaluados	19
4.5.1 Asociación entre cámara SOPROlife® e ICDAS	19
4.5.2 Asociación entre cámara SOPROlife® y diagnóstico radiográfico.....	19
4.5.3 Asociación entre cámara SOPROlife® y evaluación clínica posterior a separación dentaria.....	20
5. DISCUSIÓN.....	21
6. REFERENCIAS	25
ANEXO.....	34

1. RESUMEN

El diagnóstico de lesiones de caries interproximales es complejo especialmente en estadios iniciales, pudiendo subestimar la alta prevalencia de caries en niños. Por lo que nuestro objetivo fue determinar la prevalencia y severidad de lesiones cariosas interproximales en molares de escolares, utilizando diferentes métodos diagnósticos. Ellos fueron: 1. evaluación clínica según criterios del ICDAS; 2. evaluación de radiografías bitewing según criterios de la ADA; 3. separación dentaria temporal con gomas elastoméricas y posterior evaluación clínica; 4. uso de la cámara SOPROlife®. Evaluamos 48 escolares de $8,3 \pm 1,6$ años. La dentición temporal fue la más afectada, con un 65% de lesiones códigos ICDAS 4, 5 y 6. La evaluación clínica convencional tendió a subestimar la presencia de lesiones, sin embargo, se correlacionó con el diagnóstico radiográfico en aquellas de mayor severidad. De igual forma, el 29% de las lesiones ICDAS 4 no presentaron cavitación. Al comparar los métodos clínicos en conjunto con el radiográfico, encontramos que lesiones D1, independiente de su código ICDAS, no estaban cavitadas en el 60% de los casos. Cuando evaluamos las imágenes obtenidas con SOPROlife®, las superficies cavitadas presentaron menor luminosidad y valores más azules. Además, las lesiones D3 mostraron valores más rojos comparadas a las demás. En conclusión, aproximadamente tres de cada cinco lesiones interproximales que ya afectan la dentina y tradicionalmente recibirían tratamiento restaurador, se pueden manejar con terapias no invasivas. La separación dentaria con gomas elastoméricas muestra ser una herramienta de gran utilidad para diagnosticar precisamente la cavitación de la superficie interproximal.

Palabras clave: Caries dental, Diente Molar, Técnicas y Procedimientos Diagnósticos, Radiografía de mordida lateral, Fluorescencia.

2. INTRODUCCIÓN

La caries no tratada es la enfermedad crónica más prevalente del mundo en adultos; del mismo modo afecta un alto porcentaje de niños en edad escolar (1, 2). En Chile el panorama no se aleja de las estadísticas globales, alcanzando una prevalencia de 71% y 63% para niños de 6 y 12 años respectivamente (3). Estos elevados índices son un factor relevante, pues la experiencia de caries en dentición temporal sería uno de los mejores predictores para el desarrollo futuro de lesiones de caries en dentición permanente (4).

Es necesario diferenciar la enfermedad de caries propiamente tal del daño que ésta produce sobre los dientes denominado lesión de caries (5). Como enfermedad, se origina debido a desequilibrios ecológicos por un consumo alto o frecuente de carbohidratos (CHO), en conjunto con una serie de factores que modulan su desarrollo (6, 7); tales como el flujo salival, estructura dentaria, nivel socioeconómico, nivel educacional de los padres y sus creencias en salud oral, entre otros (8-10). En cuanto a la lesión, esta se desarrolla producto a un proceso dinámico y complejo en la interface entre el depósito microbiano (biofilm) y la superficie del diente. Luego, cuando prevalecen los episodios de desmineralización, el resultado es una pérdida neta de mineral, lo que lleva a la disolución de los tejidos duros y a la visualización de una lesión de caries (11).

Para la detección de estas lesiones existen diversos métodos y sistemas. En lo que concierne al diagnóstico clínico, destaca el Sistema Internacional de Detección y Diagnóstico de Caries (ICDAS), por su reproductibilidad y clara estandarización de criterios (12). Además ha demostrado ser un método confiable por su alta sensibilidad en detectar lesiones cariosas incipientes (13). Sin embargo, ICDAS tiende a subestimar la presencia de lesiones interproximales ya que no se tiene acceso directo de estas superficies (14).

Por esta razón, se hace necesario complementar el diagnóstico clínico de superficies interproximales siendo la radiografía en su conjunto, el método más aceptado y utilizado (15). Si bien la radiografía bitewing presenta ciertas falencias, como el no predecir la extensión tridimensional de la lesión y no diagnosticar cerca del 60% de las lesiones no cavitadas (16), es un tipo de examen efectivo para la detección de lesiones de caries en estadios avanzados (17).

Otros métodos propuestos en la detección de lesiones cariosas son los basados en fluorescencia, como SOPROLife® (18), DIAGNOdent pen (19) y la Fluorescencia Cuantitativa Inducida por la Luz (QLF™) (20). Estos podrían ser utilizados como complemento para el diagnóstico de lesiones interproximales, pero aún hay poca evidencia sobre su uso con este fin (21).

Como es mencionado, la principal dificultad en el diagnóstico de lesiones interproximales reside en la imposibilidad de ver directamente estas superficies (22), por lo que un método de utilidad es la separación interdental temporal usando gomas elastoméricas. Con su uso se puede lograr una separación de alrededor 0,2 a 1 mm, y así tener una visión directa del sitio interproximal para su adecuada evaluación (23). De esta manera, se puede obtener un diagnóstico más certero del estadio de la lesión, y con esto tomar la mejor decisión de tratamiento no invasivo o restaurador a implementar (24).

En la actualidad, existe una fuerte tendencia de tratamientos de mínima intervención, que priorizan el no restaurar lesiones incipientes no cavitadas, sino que detenerlas y/o remineralizarlas (25). Su objetivo principal es controlar el proceso de desarrollo de la lesión, minimizando la pérdida de la estructura dental, en conjunto con detectar e intervenir sobre los factores de riesgo que la producen (26, 27). Cabe destacar, que un monitoreo periódico del paciente favorece el éxito del tratamiento, en especial de las lesiones no cavitadas (28).

No todas las lesiones interproximales se cavitan, pero poco se sabe sobre el patrón de progresión que siguen (29). Sin embargo, si existe información sobre su tiempo de progresión, el cual en esmalte está en un rango de 4 a 7 años para molares permanentes (30, 31) y de aproximadamente 2 años para molares temporales (31). Esta progresión más rápida, se podría explicar debido al menor contenido mineral tanto en esmalte como en dentina de los dientes temporales, lo cual los hace más porosos y permeables (32). Adicionalmente producto de su morfología, forman áreas de contacto interproximales las que, si además son superficies cóncavas, generan zonas de mayor retención de biofilm y por ende de mayor propensión a la aparición de una lesión (23, 33).

En virtud de esto, se hace crítico conocer qué métodos son más eficientes en el diagnóstico de lesiones interproximales en molares temporales. Por lo que el objetivo de

nuestro estudio fue determinar la prevalencia y severidad de las lesiones de caries interproximales en molares de escolares, utilizando diferentes métodos diagnósticos.

3. MÉTODOS

3.1. Diseño y población estudio

Se realizó un estudio descriptivo transversal, que es la continuación de un proyecto iniciado el año 2018. El cálculo de la muestra se determinó en base a los resultados presentados por EpiMaule, el que para niños de 6 años encontró una prevalencia de caries del 80,62% (34). Se consideró un intervalo de confianza del 95%, de 5% de error y una posible pérdida del 20% resultando un total de 295 niños.

En el año 2018 se evaluaron 39 niños de 6 a 11 años y en el año 2019 incluimos 9 niños de 6 a 13 años atendidos en el Centro de Clínicas Odontológicas (CCO) de la Universidad de Talca elegidos al azar. Invitamos a participar del estudio al apoderado y a su pupilo, y posterior a su aceptación le solicitamos firmar un consentimiento y un asentimiento informado respectivamente.

Se evaluaron las superficies interproximales de sus molares temporales y permanentes, analizando 232 nuevas superficies mediante diagnóstico clínico según criterios del ICDAS, diagnóstico radiográfico con el análisis de radiografías bitewing según los criterios de la Asociación Dental Americana (ADA), diagnóstico clínico post separación dental temporaria con gomas elastoméricas en los casos que lo ameritaron y el uso de la cámara SOPROlife®. En esta memoria presentamos los datos de ambos años, resultando un total de 48 pacientes y 1068 superficies interproximales analizadas.

3.2. Criterios de selección

3.2.1 Criterios de inclusión

- Niños/as entre 6-14 años atendidos en el CCO en los módulos de Odontología integral del niño I y II.

- Autorización del adulto responsable de participar en la investigación mediante consentimiento informado. Además de un asentimiento en escolares entre 7-11 años.
- Presencia de molares temporales con contacto interproximal en al menos una hemiarcada.

3.2.2 Criterios de exclusión

- Niños/as que no permitieron ser examinados.
- Niños/as en los cuales no fue posible obtener el examen radiográfico.
- Niños/as con aparatos de ortodoncia fijos o cualquier defecto del desarrollo dentario.

3.3. Variables del estudio

3.3.1 Variable dependiente

- **Nivel socioeconómico:** por medio de la encuesta ESOMAR se categorizó el nivel socioeconómico en alto, medio y bajo.
- **Nivel de escolaridad:** la escolaridad del jefe de hogar fue clasificada en básica, media y universitaria.
- **Situación demográfica:** se averiguó si el paciente provenía del área rural o urbana.
- **Exposición al ion flúor / fluoruro:** se preguntó si en su hogar presentan agua fluorada y si utilizan dentífrico con una concentración mayor a 1.000 ppm de fluoruro.
- **Índice de higiene:** evaluada mediante el índice de higiene de O'Leary (35). Se categorizó según las áreas libres de biofilm bacteriano en muy bueno (mayor a 95%), bueno (80-95%), regular (50-80%) y malo (menor al 50%).
- **Dieta:** se utilizó la encuesta 24 horas. Determinando la calidad (gran o poca cantidad de hidratos de carbono; CHO), la consistencia (blanda-adhesiva o fibrosa-firme) y la frecuencia de ingesta (cantidad de veces al día).

3.3.2 Variable independiente

- **Lesión de caries:** evaluada según criterios del ICDAS, radiográficamente según criterios de la ADA, clínicamente post separación dentaria temporal con gomas

elastoméricas en casos de duda diagnóstica y mediante el uso de la cámara SOPROlife®.

3.4. Técnica de examen y recolección de datos

- **Evaluación clínica**

Previa evaluación, se realizó la limpieza completa de las superficies a examinar. Se enjuagó y se secó (para eliminar el exceso de agua y saliva), fue evaluada la superficie y se secó por mínimo 5 segundos hasta que esta estuviera completamente seca, para luego reevaluar la misma. La evaluación clínica se hizo en base a los criterios del *International Caries Detection and Assessment System- ICDAS* (12) como se describe en la Figura 1.

					
ICDAS 1	ICDAS 2	ICDAS 3	ICDAS 4	ICDAS 5	ICDAS 6
Primer cambio visual en esmalte luego del secado	Cambio visual evidente con diente mojado	Discontinuidad localizada de esmalte	Sombra oscura subyacente desde la dentina	Cavidad evidente con dentina expuesta en la base	Cavidad extensa con dentina en base y paredes

Figura 1: Criterios del ICDAS. Esquematización de la clasificación de criterios del ICDAS en zonas interproximales de pacientes del estudio (explicación adaptada y resumida de cada código).

- **Evaluación radiográfica**

Se evaluó la presencia de lesiones interproximales en radiografías bitewing tomadas bilateralmente, incluidos los primeros molares permanentes superiores e inferiores. Para su clasificación, se utilizaron los criterios de la *American Dental Association - ADA* (36) como describimos en la Figura 2.

En un negatoscopio, fueron evaluadas un total de 24 superficies por paciente, desde mesial del primer molar temporal hasta distal del primer molar permanente en maxilar y mandíbula.

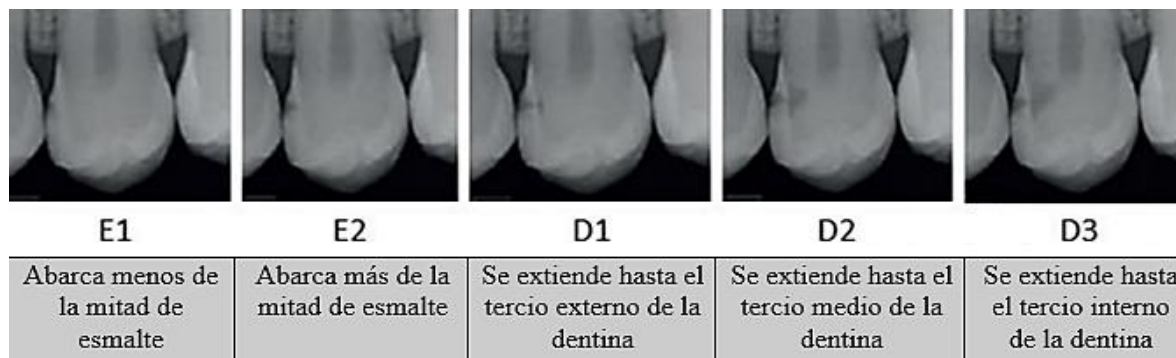

Figura 2: Criterios de la ADA. Sistema de clasificación de lesiones de caries interproximales en esmalte y dentina, ADA 2015 (explicación adaptada y resumida de cada código).

- **Evaluación clínica posterior a separación dentaria**

Fue realizada una separación interproximal temporaria usando gomas elastoméricas. Esto cuando se observó una lesión radiográfica dentinaria y/o clínica que hacía dudar si estaba o no cavitada. La goma fue colocada entre los puntos de contacto de la zona de interés durante 7 días, para obtener una separación aproximada de 0.2 a 1.0 mm (37). Después de retirada la goma, se limpió la zona con hilo dental y la superficie fue revisada con un espejo dental y una sonda periodontal OMS evaluando la presencia de cavitación. La clasificación de la superficie proximal fue hecha según criterios utilizados en estudios previos (23, 38), como describimos en la Figura 3.

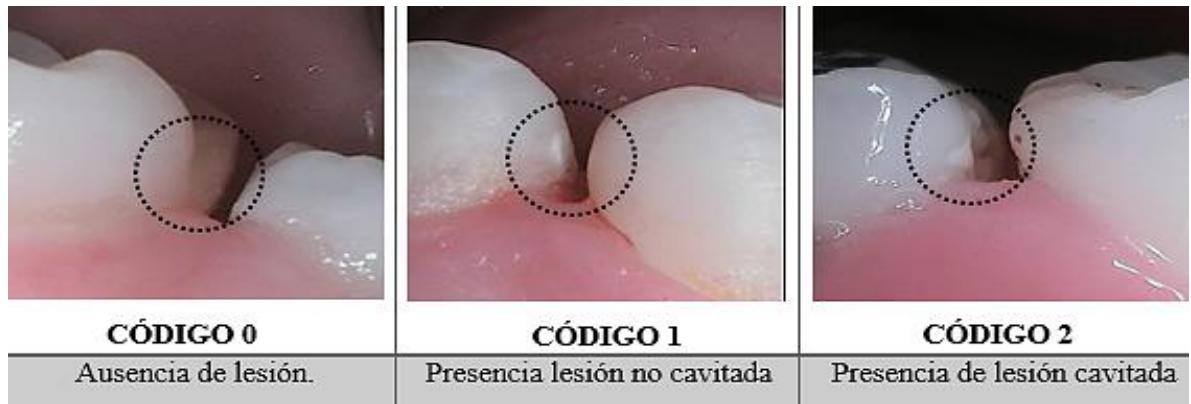

Figura 3: Criterios post separación. Clasificación de superficie interproximal posterior a separación dentaria temporal con gomas elastoméricas de pacientes del estudio.

- **Evaluación por medio de fluorescencia**

Se realizó la evaluación mediante el uso de la cámara SOPROLife[®] en base al manual del fabricante (39). La cámara intraoral permite obtener fotos o imágenes en vivo en el computador mediante el uso del software Sopro Imaging[®].

Previo al registro los dientes fueron limpiados, enjuagados y secados. Se aisló la cámara de los fluidos orales mediante una manga protectora de plástico desechable, cuya superficie fue aseada primeramente con toallitas desinfectantes.

Fueron fotografiadas las superficies que presentaron lesiones interproximales, tanto al examen clínico según criterios del ICDAS como radiográficas. Se utilizó el modo fluorescencia, capturando las zonas interproximales desde vestibular y palatino/lingual. Posteriormente, analizamos las imágenes en el programa Adobe Photoshop CC 2014 (Adobe Systems Inc., CA, EE. UU.) en modo espectro de color $L^*a^*b^*$.

Se seleccionó el área de la lesión cariosa restando el flash y luego la superficie dental completa restando el flash y la lesión. Del histograma se obtuvieron los valores de los canales L^* , a^* y b^* lo que permitió cuantificar la luminosidad de las superficies y sus variaciones de color. “ L^* ” representa la luminosidad del color en un canal acromático (escala de grises); el canal “ a^* ” representa el eje de rojo a verde; y el canal “ b^* ” el eje de azul a amarillo (40). Los datos fueron tabulados y se calculó la diferencia para cada canal ΔL^* , Δa^* y Δb^* . $\Delta = z$ (lesión cariosa sin flash) - x (superficie sana sin flash).

Fueron excluidas las imágenes con lesiones cariosas atípicas, una resolución deficiente y áreas grandes de reflexión de luz (más de 1/3 de la superficie analizada) para que no interfiriesen en el análisis.

3.5. Control de calidad

3.5.1 Entrenamiento en criterios del ICDAS

Se realizaron dos sesiones de entrenamiento con una experta de la Universidad de Talca. En la primera, se expuso una presentación que abarcaba la teoría en el diagnóstico mediante clasificación con criterios del ICDAS (12). Fueron presentadas 25 imágenes de lesiones cariosas (en dientes temporales y permanentes), y se debió registrar el código ICDAS y si presentaban cavitación en un tiempo de 30 segundos por imagen. La segunda sesión fue realizada con las mismas características en una semana de intervalo. Se evaluó la reproducibilidad inter e intra examinador mediante el coeficiente kappa (41), con valores de 0,79 / 0,79 y 0,64 / 0,60 respetivamente.

3.5.2 Calibración en evaluación radiográfica

Un examinador participó en dos sesiones de capacitación radiográfica realizada por un experto de la Universidad de Talca, el cuál realizó una explicación sobre los criterios diagnósticos de la ADA (36). El evaluador realizó la calibración en un cuarto oscuro, donde las radiografías bitewing fueron colocadas en un cartón que se introdujo en un soporte de cartulina negra adaptada para cubrir por completo un negatoscopio. Con ayuda de una lupa de mano (90 mm), evaluó 30 superficies interproximales correspondientes a 21 películas radiográficas. La reproducibilidad inter e intra examinador fueron calculadas mediante el coeficiente kappa (41), con valores de 0,80 y 0,64 respetivamente.

3.6. Análisis de datos

Se insirieron los datos en una hoja de cálculo (Microsoft Excel 2016, Microsoft Corporation, WA, EE. UU.) y fueron exportados al programa estadístico SPSS versión 25.0

(IBM, NY, EE. UU.). Se realizaron análisis descriptivos para las variables sociodemográficas, hábitos de dieta e higiene oral, y tablas de contingencia para comparar los diferentes métodos diagnósticos de lesiones de caries.

3.7. Consideraciones éticas

Este estudio se aprobó por el Comité Ético Científico (CEC) de la Facultad de Ciencias de la Salud de la Universidad de Talca (Anexo). Se invitó a participar del estudio al apoderado y su pupilo, y posterior a su aceptación le solicitamos firmar un consentimiento y un asentimiento informado respectivamente. Las evaluaciones clínicas se realizaron en el CCO, bajo los parámetros clínicos internacionales de control de infecciones para protección individual. Todos los datos obtenidos son de carácter confidencial y solo fueron analizados solo con objetivos académicos.

4. RESULTADOS

4.1. Caracterización de la población del estudio

Examinamos 48 escolares en el CCO de la Universidad de Talca cuya edad estaba entre 6-14 años con un promedio de $8,3 \pm 1,6$ años, y con riesgo cariogénico alto y muy alto según *Cariogram*. Al analizar los pacientes, la mayoría de los escolares fueron niñas, pertenecientes a un nivel socioeconómico medio, con un nivel educacional del jefe de hogar de enseñanza media, de zona urbana y con acceso a agua fluorada (Tabla 1)

Tabla 1: Distribución de las variables sociodemográficas (n=48).

Variables		n	%
Sexo	Femenino	29	60,4
	Masculino	19	39,6
Nivel socioeconómico	Medio	33	68,8
	Bajo	15	31,3
Nivel educacional del jefe de hogar	Básica	9	18,8
	Media	28	58,3
	Universitaria	11	22,9
Zona demográfica	Rural	11	22,9
	Urbano	37	77,1
Acceso a agua fluorada	No	1	2,1
	Si	47	97,9

4.2. Descripción de la muestra según hábitos alimentarios y de higiene oral

Como describimos en la Tabla 2, la mayoría de los escolares usaban pasta dental con una concentración de ion flúor sobre 1000 ppm. Su dieta presentaba un alto contenido de CHO simples, en consistencia blanda y adhesiva, y con una frecuencia entre 4 a 5 ingestas

diarias. En cuanto a su higiene oral esta fue muy mala, con un índice de higiene oral menor al 50%.

Tabla 2: Distribución de los hábitos de dieta e higiene (n=48).

Variables		N	%
Tipo de dentífrico	< 1.000 ppm	1	2,1
	= o >1.000 ppm F	47	97,9
Contenido de la dieta	Poca cantidad de CHO	2	4,2
	Gran cantidad de CHO	46	95,8
Frecuencia de la dieta	0-3 ingestas	1	2,1
	4-5 ingestas	32	66,7
	6-7 ingestas	15	31,3
Índice de higiene oral	Regular 80-95%	1	2,1
	Muy malo <50%	47	97,9
Frecuencia de higiene diaria	1-2 veces	38	79,2
	3 veces o más	10	20,8

4.3. Prevalencia de lesiones de caries interproximales en molares permanentes y temporales según los diferentes métodos de diagnóstico

4.3.1 Prevalencia de lesiones de caries según criterios del ICDAS

Evaluamos 991 superficies y excluimos para los análisis aquellas con diagnóstico ICDAS 0. Dentro de las lesiones cariosas detectadas (ICDAS 1-6) en los molares permanentes (n= 11), predominaron lesiones incipientes ICDAS 1 y 2 (n=10; 90,9%). Por otro lado, dentro de las lesiones de caries detectadas en los molares temporales (n= 191) la distribución fue más variable, pero en su mayoría fueron lesiones de mayor severidad, siendo éstas los ICDAS 4, 5 y 6 (n= 124; 64,9%) (Figura 4).

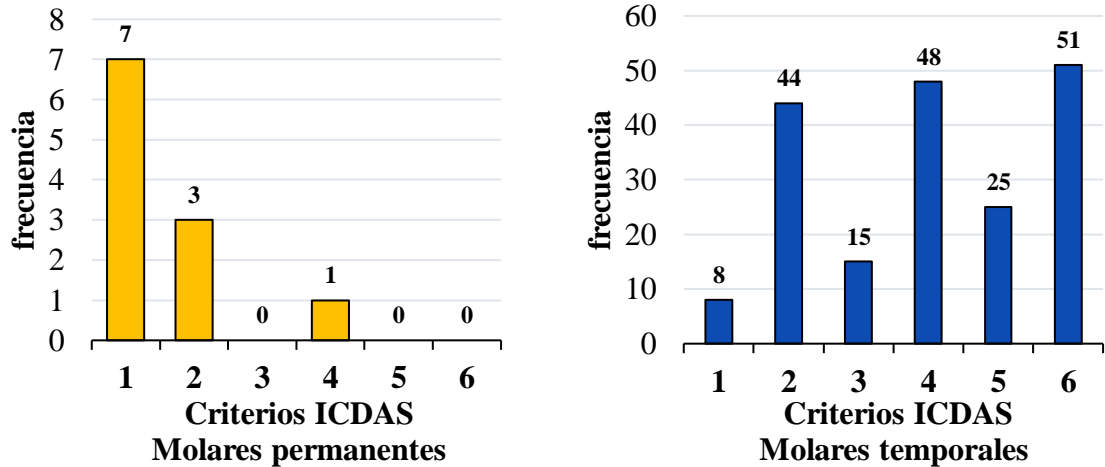


Figura 4: Prevalencia según ICDAS. Distribución (n) de superficies interproximales clasificadas según criterios del ICDAS en molares permanentes (n=11) y temporales (n=191).

4.3.2 Prevalencia de lesiones de caries según diagnóstico radiográfico

Evaluamos 1078 superficies y excluimos para los análisis las que tuvieron diagnóstico E0. De las 32 superficies analizadas en los molares permanentes el 75% (n= 24) se presentaba en esmalte. En los dientes temporales, en las 269 superficies analizadas hubo mayor variabilidad de lesiones de caries y el mayor porcentaje correspondió a diagnóstico radiográfico D1 seguido por D3 (n= 80; 29,7% y n= 56; 20,8% respectivamente) (Figura 5).

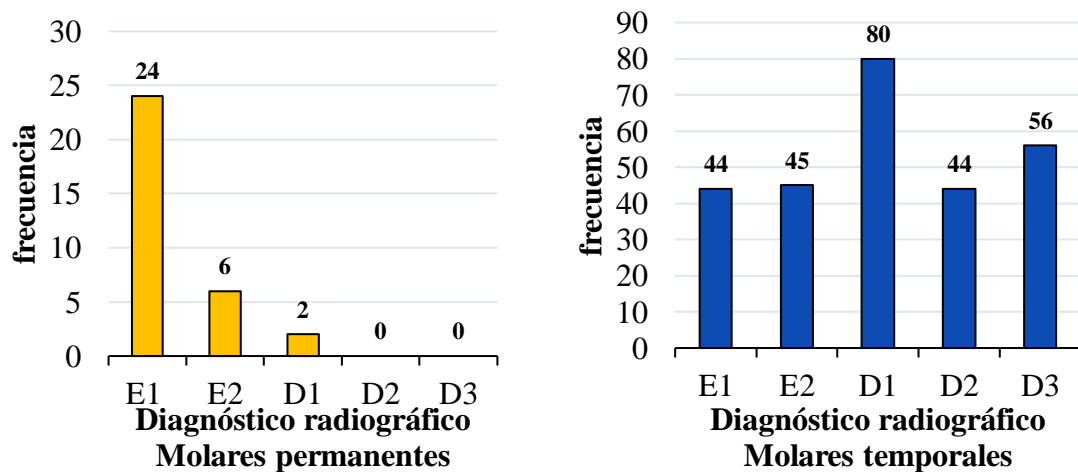


Figura 5: Prevalencia según criterio radiográfico. Distribución (n) de superficies interproximales según diagnóstico radiográfico en molares permanentes (n=32) y temporales (n=269).

4.3.3 Prevalencia de lesiones de caries según evaluación clínica post separación dentaria temporal con gomas elastoméricas.

Evaluamos 103 superficies y excluimos las superficies adyacentes a la superficie a ser evaluada porque en su mayoría estaban sanas. De las 59 superficies que presentaron duda para realizar el diagnóstico de la lesión, 2 fueron en dientes permanentes (y se encontraba cavidades y 57 en dientes temporales. De éstos últimos, el 52,5% (n=31) de superficies de los molares se encontraban sin cavitación observada posterior a separación dentaria (Figura 6).

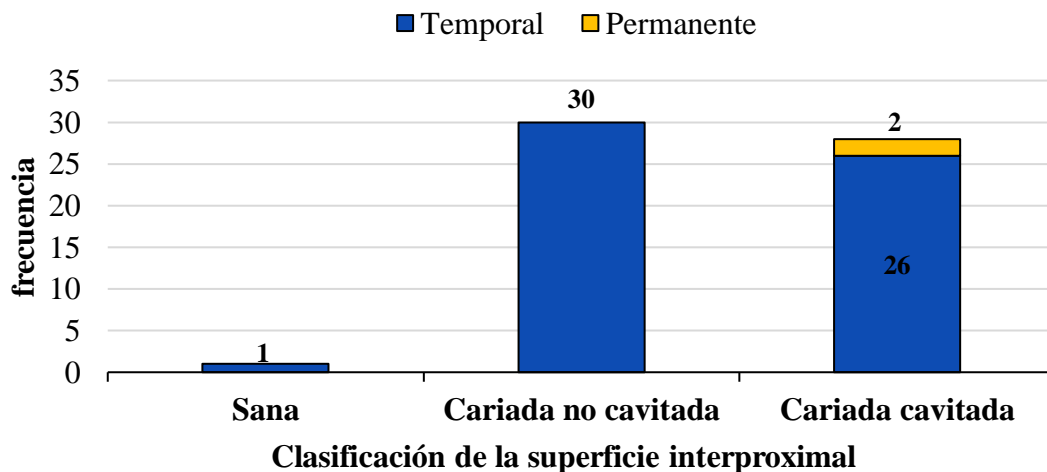


Figura 6: Prevalencia post separación. Distribución (n) del diagnóstico de superficie interproximal posterior a la separación con gomas elastoméricas en molares permanentes (n=2) y temporales (n=57).

4.4. Relación entre los distintos métodos de diagnóstico de lesiones de caries

4.4.1 Asociación entre el método de evaluación clínica ICDAS con criterio radiográfico ADA

En cuanto al diagnóstico clínico, este tendió a subestimar la presencia de lesiones, ya que el 36% (n=115) de todas las superficies evaluadas fueron diagnosticadas como ICDAS 0, pero presentaron lesiones radiográficas entre códigos E1, E2, D1 y D2. Sin embargo encontramos una concordancia entre lesiones clínicas y radiográficas de mayor severidad (Figura 7).

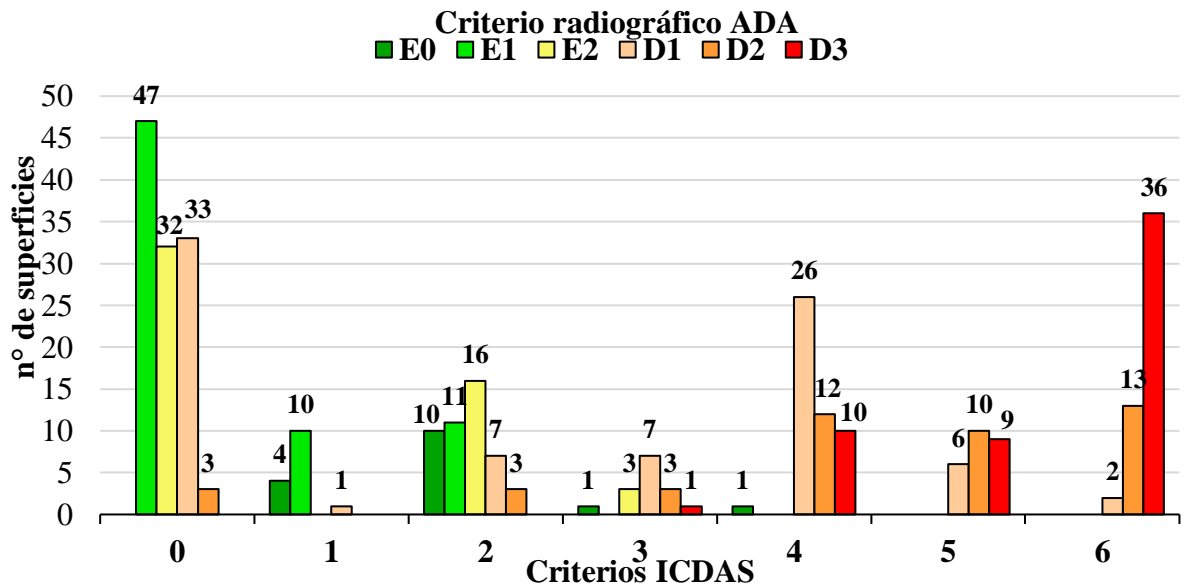


Figura 7: ICDAS y diagnóstico radiográfico. Distribución de lesiones de caries evaluadas radiográficamente según criterios de la ADA y su relación con la evaluación clínica según criterios del ICDAS (n=317). *No se representaron 664 superficies con diagnóstico ICDAS 0 y E0.

4.4.2 Asociación entre los métodos de evaluación clínica post separación dentaria con criterios del ICDAS

Excluimos las lesiones diagnosticadas como ICDAS 5 y 6 por presentar cavitación evidente, por lo que analizamos un total de 103 superficies (Figura 8). De las superficies diagnosticadas como ICDAS 0 (n=65), posterior a la separación dentaria temporal, 58,5% (n=38) tuvieron una variación en su diagnóstico inicial, ya que presentaban lesiones de caries. En cuanto a lesiones más avanzadas, de las 24 superficies con diagnóstico ICDAS 4, encontramos 7 lesiones (29,2%) que no presentaban cavitación.

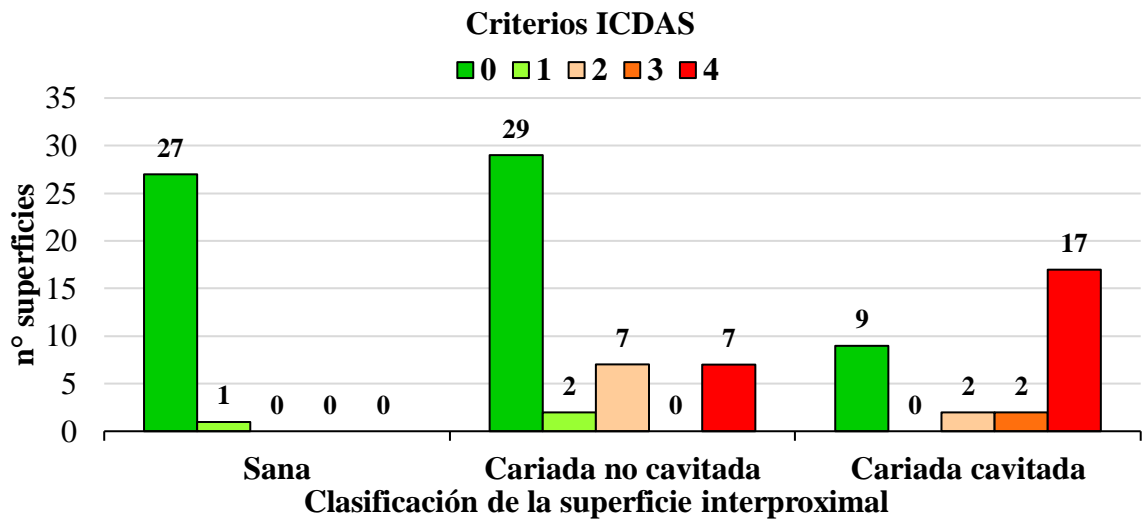


Figura 8: Evaluaciones clínicas. Distribución del diagnóstico de lesiones según criterios del ICDAS y su relación con la evaluación clínica post separación dentaria (n=103).

4.4.3 Asociación entre los métodos de evaluación clínica post separación dentaria con criterio radiográfico ADA

De 102 superficies evaluadas (Figura 9), 3 lesiones diagnosticadas como E1, 1 como E2 y 1 como D1 se encontraban clínicamente sanas. De las 48 lesiones clasificadas como D1, 29 (60,4%) no se encontraron cavitadas y de las 6 lesiones D2, 2 (33,3%) tampoco presentaron cavitación. Por otro lado, todas las lesiones D3 (n=7) se encontraban cavitadas.

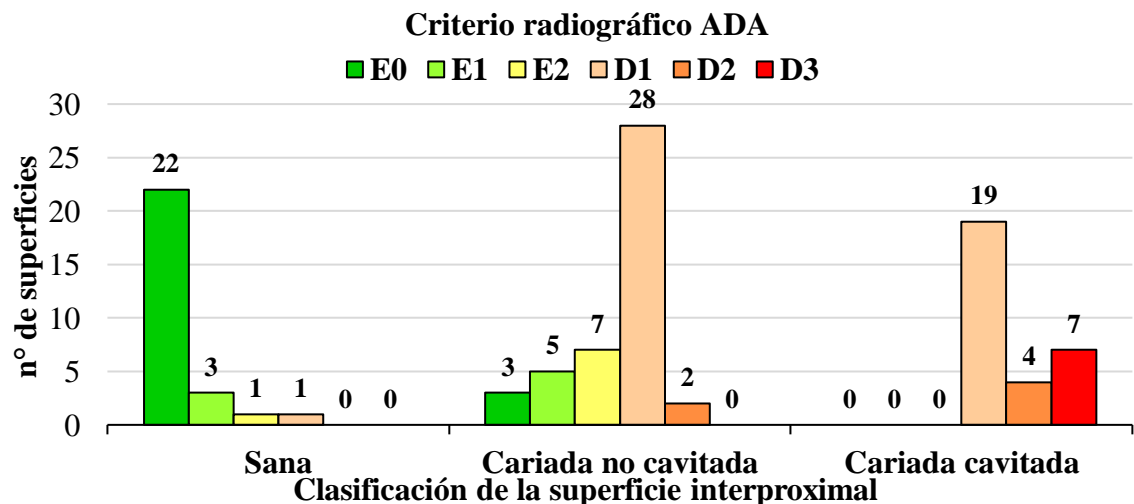


Figura 9: Criterio radiográfico ADA y post separación. Distribución de lesiones evaluadas radiográficamente y relación con evaluación clínica post separación dental (n=102).

4.4.4 Asociación entre los métodos de diagnóstico clínico post separación dentaria e ICDAS y criterio radiográfico ADA

Del total de superficies, 96 fueron evaluadas por los 3 métodos de diagnósticos. Observamos una tendencia a lesiones radiográficas y clínicas concordantes en su severidad (Figura 10). Es decir, todas las lesiones cavitadas fueron clasificadas como D1 a D3, y la mayoría de las superficies sanas fueron clasificadas como E0. Sin embargo, la clasificación del ICDAS no mostró la misma tendencia.

De las 48 lesiones D1, 54,1% (n=26) fueron diagnosticadas como ICDAS 0, y 60,4% (n=29) de ellas no estaban cavitadas. No obstante, 14% (n=9) clasificadas como ICDAS 0, presentaron cavitación.

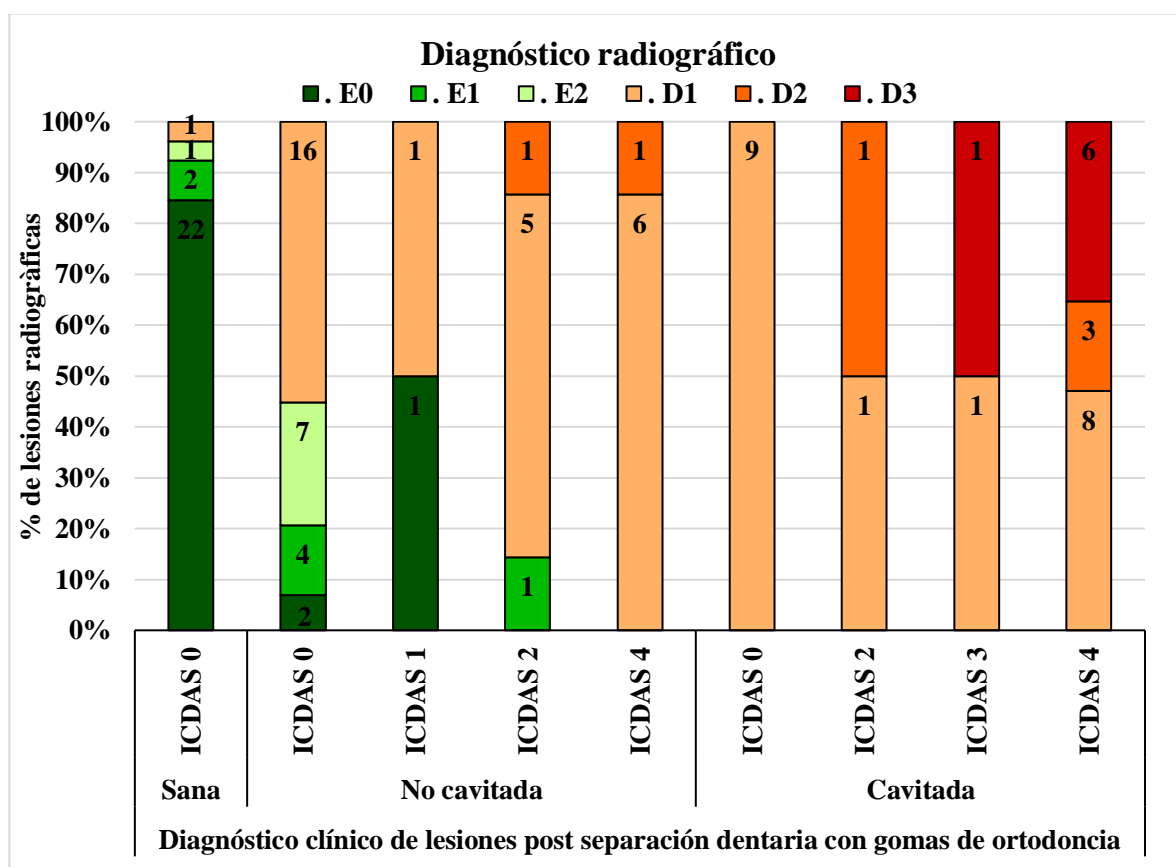


Figura 10: Diagnóstico ICDAS, radiográfico y post separación. Distribución de las lesiones cariosas en superficies evaluadas clínicamente con criterios del ICDAS y post separación dentaria, y su diagnóstico radiográfico (n=59).

4.5. Asociación entre cámara SOPROlife y distintos métodos diagnósticos evaluados

4.5.1 Asociación entre cámara SOPROlife® e ICDAS

Al comparar los valores obtenidos para ΔL^* , Δa^* y Δb^* , con el diagnóstico clínico según criterios del ICDAS, no observamos una tendencia clara. Aunque si, para los datos obtenidos con ΔL^* todos los valores fueron negativos (Tabla 3), indicando que todas las lesiones cariosas presentaron menor luminosidad que la superficie sana.

Tabla 3: Distribución del valor promedio de Δ para canales $L^*a^*b^*$ en comparación con criterios del ICDAS (n=75).

		SOPROlife®		
		ΔL^*	Δa^*	Δb^*
ICDAS	1	-19,9(±18,0)	5,3(±13,3)	3,0(±4,4)
	2	-22,6(±20,5)	1,6(±9,0)	3,3(±7,9)
	3	-43,3(±23,3)	0,5(±2,3)	6,3(±4,5)
	4	-23,9(±20,8)	2,5(±5,0)	1,3(±6,7)

4.5.2 Asociación entre cámara SOPROlife® y diagnóstico radiográfico

En cuanto a los valores Δ obtenidos y su relación con el diagnóstico radiográfico (Tabla 4), las lesiones cariosas presentaron valores ΔL^* negativos, siendo más opacas que el esmalte sano. Además, se mostró una tendencia a que lesiones D3 tuvieran un color más rojo que el resto.

Tabla 4: Distribución del valor promedio de Δ para canales $L^*a^*b^*$ en comparación con criterios radiográficos (n=82).

		SOPROlife®		
		ΔL^*	Δa^*	Δb^*
Diagnóstico radiográfico	E0	-28,9(±10,0)	2,0(±3,8)	1,8(±4,2)
	E1	-26,4(±25,2)	2,6(±12,8)	4,1(±5,1)
	E2	-15,9(±20,1)	0,8(±2,4)	6,2(±3,8)
	D1	-24,4(±20,9)	3,9(±8,3)	1,5(±7,8)
	D2	-30,4(±17,5)	0,5(±3,4)	2,3(±9,0)
	D3	-34,8(±31,9)	-1,1(±3,4)	6,1(±2,1)

4.5.3 Asociación entre cámara SOPROlife® y evaluación clínica posterior a separación dentaria.

Comparamos un total de 28 superficies. El ΔL^* mostró que las superficies cariadas cavitadas presentaron menor luminosidad que las no cavitadas y el Δb^* que las superficies cavitadas se observan más azules que las no cavitadas. En cuanto a los valores obtenidos con el Δa^* , no hubo relación con la evaluación posterior a separación dentaria (Tabla 5).

Tabla 5: Distribución del valor promedio de ΔL^* , Δa^* y Δb^* según la evaluación clínica posterior a separación dentaria (n=28).

		SOPROlife		
		ΔL^*	Δa^*	Δb^*
Evaluación post separación dentaria	Cariado no cavitado	-26,7(±11,3)	4,2(±14,3)	3,4(±4,9)
	Cariado cavitado	-28,0(±23,3)	2,3(±5,0)	0,6(±10,8)

5. DISCUSIÓN

Desafortunadamente, como la toma de decisión de tratamiento de lesiones cariosas interproximales se decide comúnmente según su severidad radiográfica y no por la cavitación, el utilizar la separación dentaria asegura que sea ejecutado el diagnóstico clínico directo y preciso de la lesión. Puesto que en un número significativo de los casos las lesiones que serían restaurables según los parámetros radiográficos, podrían ser manejadas con terapias no invasivas.

Anteriormente se han estudiado los factores etiológicos de la caries vinculados a un alto y/o frecuente consumo de azúcares en presencia de un biofilm cariogénico (42, 43). Ahora bien, el conocimiento actualizado del cómo se produce esta enfermedad, ha llevado a que las investigaciones se direccionen a evaluar la influencia de factores moduladores en su desarrollo. Diversas asociaciones han sido encontradas, como que es una enfermedad que afecta más a personas socioeconómica y demográficamente más susceptibles (44).

Se ha establecido la relación entre una mayor prevalencia de caries en niños, y niveles de escolaridad y socioeconómicos más bajos de sus cuidadores (45-47). Los padres que tienen menor acceso a información, con dificultades de comprensión a las indicaciones entregadas por el profesional, dan poca prioridad a su ejecución, por lo que sus hijos están sujetos a hábitos y conductas en salud oral menos favorables (48). Aunque la mayoría de los escolares provenían de un nivel socioeconómico medio, determinado según la escolaridad del jefe de hogar (Tabla 1), este no era necesariamente la persona que traía al menor a atención odontológica y recibía toda la información.

Puesto que las características sociodemográficas influyen en el acceso a servicios dentales, fue esperable encontrar en nuestro grupo estudio una mayor cantidad de escolares provenientes de zona urbana (Tabla 1), tanto por cercanía con el CCO como por facilidad de acceso a la atención (44). Se estima que un 82% de la población urbana en Chile presenta fluoración en el agua potable, incluida la región del Maule (49), lo que se condice con que casi la totalidad de los escolares tuviesen acceso a esta.

Los medios de disponibilidad de fluoruro fueron el agua potable y la pasta dental según la concentración recomendada (50). Su uso actúa como factor protector contra la

desmineralización dental, y debe ir acompañado de una técnica de cepillado correcta para la remoción eficiente del biofilm (51). Sin embargo, pese al acceso al fluoruro, si persiste una mala higiene oral asociada con un consumo alto y frecuente de CHO (Tabla 2), el desarrollo de nuevas lesiones de caries va a ocurrir de igual forma (43). En niños, es necesario que el cepillado sea supervisado, ya que su mala higiene oral se podría relacionar con un pobre monitoreo por parte de sus cuidadores (52). Además, debemos resaltar que el cepillado no abarca superficies interproximales, dejando entre el 35 y 40% de las superficies del diente sin higienizar (53). Lamentablemente, el uso de seda o hilo dental no fue consultado, pero deberá ser considerado para futuras investigaciones.

Respecto a la distribución de las lesiones, fue esperable el que en el presente estudio encontráramos lesiones de mayor severidad en dentición temporal (Figura 4), puesto que su progresión es más rápida que en dentición permanente. Esto se explica por características anatómicas y de composición estructural de los dientes temporales, como un esmalte de menor grosor, con menor contenido mineral, más poroso y con un mayor contenido de carbonato, lo que les confiere más solubilidad ante el ataque ácido, comparado con el esmalte permanente (54, 55).

Otra característica de los molares temporales, es que tienden a formar áreas de contacto estrechas, lo que dificulta el diagnóstico clínico por no tener visión directa de estas superficies (23, 56). Por esto, existe la tendencia de subestimar lesiones cariosas interproximales, como ocurrió en nuestro análisis donde la mayoría de las superficies ICDAS 0, posterior a la separación dentaria presentaron lesiones cariosas, hasta en algunos casos con cavitación (Figura 8).

Una forma de evaluar superficies interproximales es por medio del análisis radiográfico. Aunque presenta ciertas limitaciones, como el subestimar lesiones incipientes (57) y que su interpretación genere una idea equivocada de severidad en lesiones D1, puesto que en nuestro estudio 60% de ellas no presentaron cavitación (Figura 9), lo que coincide con estudios previos (58-60). La ausencia de cavitación debería conducir hacia tratamientos no invasivos, ya que se ha demostrado la posibilidad de remineralizar o detener lesiones no cavitadas (25, 61). Por lo tanto, si diagnosticamos lesiones que involucran el solo el tercio

exterior de la dentina (D1), antes de elegir su tratamiento se debería corroborar su cavitación clínica (62).

Otro método evaluado fue el examen clínico post separación dentaria en superficies que había dudas, el cual fue decisivo para realizar el diagnóstico de lesiones interproximales, especialmente las que presentaban cavitación (63). Es un método favorable y efectivo en escolares debido a que poseen un hueso más esponjoso (37, 60), lo que comprobamos con la separación exitosa de todas las superficies evaluadas. Sus principales desventajas, son el requerir dos sesiones clínicas y la incomodidad que podría generar (63). La goma quedó instalada por 7 días en nuestros pacientes, y se ha relatado que en dentición temporal, esta separación podría lograrse en un par de horas, siendo 3 días de uso suficiente para generar una separación eficaz (23). Sin embargo, tuvimos el problema del tiempo clínico adicional, porque el paciente se encontraba en tratamiento y vendría semanalmente a atención clínica.

Al comparar los dos métodos de diagnóstico clínico y el radiográfico, la separación dentaria demostró ser una herramienta de gran utilidad para el diagnóstico de cavitación interproximal (Figura 10), siendo eficaz y de bajo costo económico (23). Como un porcentaje no menor de lesiones dentinarias radiográficas no presentaron cavitación (49%, n=30), se hace primordial un diagnóstico clínico correcto para elegir el tratamiento adecuado. Puesto que como se mostró recientemente, los profesionales odontólogos tienden a tomar la decisión invasiva de restaurar, si la lesión interproximal afecta radiográficamente la dentina, y no según su apariencia clínica (62).

Decidimos también evaluar las lesiones cariosas con fluorescencia. Al comparar los valores de las imágenes obtenidas con la cámara SOPROlife[®], y los métodos diagnósticos mencionados, encontramos una relación entre valores ΔL^* negativos y la presencia de lesiones. Esto se condice con la apariencia clínica más opaca de una lesión en comparación con el esmalte sano (12). Hay estudios, que evaluaron lesiones en superficies oclusales con SOPROlife[®], mostrando afectación del canal a^* (58, 64). Sin embargo, nuestro análisis solo mostró una tendencia a que lesiones D3 fuesen más rojas, pero no valores tendientes a asociar variables clínicas o radiográficas con este canal. Esto se podría justificar por la dificultad técnica del no poder capturar fotografías directamente de la superficie interproximal, sino que solo en forma diagonal, lo que pudo afectar la verdadera dimensión del canal a^* . Hasta

ahora, no hay datos publicados que sustenten su uso para el diagnóstico de lesiones interproximales.

Con las limitaciones muestrales de este estudio, nuestros resultados sugieren que tres de cada cinco lesiones interproximales que recibirían tratamiento restaurador por estar en dentina, se pueden manejar con terapias no invasivas. La separación dentaria con gomas elastoméricas muestra ser una herramienta de gran utilidad para diagnosticar precisamente la cavitación de la superficie interproximal.

6. REFERENCIAS

1. Kassebaum NJ, Bernabe E, Dahiya M, Bhandari B, Murray CJ, Marcenes W. Global burden of untreated caries: a systematic review and metaregression. *J Dent Res.* 2015;94(5):650-8. doi: 10.1177/0022034515573272.
2. Petersen PE. Global policy for improvement of oral health in the 21st century-- implications to oral health research of World Health Assembly 2007, World Health Organization. *Community Dent Oral Epidemiol.* 2009;37(1):1-8. doi: 10.1111/j.1600-0528.2008.00448.x.
3. Pepper S, Arce R, Saint-Pieere E, Vicencio C. Informe final de evaluación. Evaluación programas gubernamentales. In: educación. Md, editor. 2017.
4. Ramos-Gomez FJ, Crystal YO, Domejean S, Featherstone JDB. Minimal intervention dentistry: Part 3. Paediatric dental care - Prevention and management protocols using caries risk assessment for infants and young children. *British Dental Journal.* 2012;213(10):501-8. doi: 10.1038/sj.bdj.2012.1040.
5. Kidd EA, Fejerskov O. What constitutes dental caries? Histopathology of carious enamel and dentin related to the action of cariogenic biofilms. *J Dent Res.* 2004;83 Spec No C:C35-8. doi: 10.1177/154405910408301s07.
6. Simon-Soro A, Mira A. Solving the etiology of dental caries. *Trends Microbiol.* 2015;23(2):76-82. doi: 10.1016/j.tim.2014.10.010.
7. Giacaman RA. Sugars and beyond. The role of sugars and the other nutrients and their potential impact on caries. *Oral Diseases.* 2018;24(7):1185-97. doi: 10.1111/odi.12778.
8. Singh A, Peres MA. The Relationship between Income and Oral Health: A Critical Review. 2019;98(8):853-60. doi: 10.1177/0022034519849557.

9. Fernando S, Tadakamadla SK, Bakr M. Indicators of Risk for Dental Caries in Children: A Holistic Approach. 2019;4(4):333-41. doi: 10.1177/2380084419834236.
10. Pierce A, Singh S, Lee J, Grant C, Cruz de Jesus V, Schroth RJ. The Burden of Early Childhood Caries in Canadian Children and Associated Risk Factors. *Front Public Health*. 2019;7:328. doi: 10.3389/fpubh.2019.00328.
11. Jefferies SR. Advances in remineralization for early carious lesions: a comprehensive review. *Compend Contin Educ Dent*. 2014;35(4):237-43; quiz 44.
12. Ismail AI, Sohn W, Tellez M, Amaya A, Sen A, Hasson H, et al. The International Caries Detection and Assessment System (ICDAS): an integrated system for measuring dental caries. *Community Dent Oral Epidemiol*. 2007;35(3):170-8. doi: 10.1111/j.1600-0528.2007.00347.x.
13. Pinto-Sarmiento TC, Abreu MH, Gomes MC, Costa EM, Martins CC, Granville-Garcia AF, et al. Determinant Factors of Untreated Dental Caries and Lesion Activity in Preschool Children Using ICDAS. *PLoS One*. 2016;11(2):e0150116. doi: 10.1371/journal.pone.0150116.
14. Chawla N, Messer LB, Adams GG, Manton DJ. An in vitro comparison of detection methods for approximal carious lesions in primary molars. *Caries Res*. 2012;46(2):161-9. doi: 10.1159/000337099.
15. Alkurt MT, Peker I, Bala O, Altunkaynak B. In vitro comparison of four different dental X-ray films and direct digital radiography for proximal caries detection. *Oper Dent*. 2007;32(5):504-9. doi: 10.2341/06-148.
16. Pimentel S, Alves L, Tostes M. Clinical and radiographic comparison of caries diagnosis on the interproximal surfaces of primary molars. *Pesquisa Brasileira em Odontopediatria e Clinica Integrada*. 2012;12(3):325-30. doi: 10.4034/PBOCI.2012.123.04.

17. Braga MM, Morais CC, Nakama RC, Leamari VM, Siqueira WL, Mendes FM. In vitro performance of methods of approximal caries detection in primary molars. *Oral Surg Oral Med Oral Pathol Oral Radiol Endod.* 2009;108(4):e35-41. doi: 10.1016/j.tripleo.2009.05.017.
18. Domejean S, Rongier J, Muller-Bolla M. Detection of Occlusal Carious Lesion using the SoproLife((R)) Camera: A Systematic Review. *J Contemp Dent Pract.* 2016;17(9):774-9. doi: 10.5005/jp-journals-10024-1928.
19. Hibst R, Paulus R, Lussi A. Detection of Occlusal Caries by Laser Fluorescence: Basic and Clinical Investigations. *Medical Laser Application.* 2001;16:205-13. doi: 10.1078/1615-1615-00024.
20. Tassery H, Levallois B, Terrer E, Manton DJ, Otsuki M, Koubi S, et al. Use of new minimum intervention dentistry technologies in caries management. *Aust Dent J.* 2013;58 Suppl 1:40-59. doi: 10.1111/adj.12049.
21. Gimenez T, Braga MM, Raggio DP, Deery C, Ricketts DN, Mendes FM. Fluorescence-based methods for detecting caries lesions: systematic review, meta-analysis and sources of heterogeneity. *PLoS One.* 2013;8(4):e60421. doi: 10.1371/journal.pone.0060421.
22. Ribeiro AA, Purger F, Rodrigues JA, Oliveira PR, Lussi A, Monteiro AH, et al. Influence of contact points on the performance of caries detection methods in approximal surfaces of primary molars: an in vivo study. *Caries Res.* 2015;49(2):99-108. doi: 10.1159/000368562.
23. Novaes TF, Matos R, Celiberti P, Braga MM, Mendes FM. The influence of interdental spacing on the detection of proximal caries lesions in primary teeth. *Brazilian Oral Research.* 2012;26(4):293-9. doi: 10.1590/S1806-83242012000400002.

24. Jablonski-Momeni A, Ricketts DN, Rolfsen S, Stoll R, Heinzl-Gutenbrunner M, Stachniss V, et al. Performance of laser fluorescence at tooth surface and histological section. *Lasers Med Sci.* 2011;26(2):171-8. doi: 10.1007/s10103-010-0768-y.
25. Pakdaman A, Montazeri A, Evans RW. Deciduous dentition approximal caries lesion progression and regression following preventive treatment: literature review. *2018;63(4):422-8.* doi: 10.1111/adj.12646.
26. Urquhart O, Tampi MP, Pilcher L, Slayton RL, Araujo MWB, Fontana M, et al. Nonrestorative Treatments for Caries: Systematic Review and Network Meta-analysis. *J Dent Res.* 2019;98(1):14-26. doi: 10.1177/0022034518800014.
27. Hidalgo Gato- Fuentes I, Duque de Estrada Riverón J, Pérez Quiñones JA. La caries dental: Algunos de los factores relacionados con su formación en niños. *Revista Cubana de Estomatología.* 2008;45:0-.
28. Abogazalah N, Eckert GJ, Ando M. In vitro performance of near infrared light transillumination at 780-nm and digital radiography for detection of non-cavitated approximal caries. *J Dent.* 2017;63:44-50. doi: 10.1016/j.jdent.2017.05.018.
29. Ferreira Zandoná A, Santiago E, Eckert GJ, Katz BP, Pereira De Oliveira S, Capin OR, et al. The natural history of dental caries lesions: A 4-year observational study. *Journal of Dental Research.* 2012;91(9):841-6. doi: 10.1177/0022034512455030.
30. Pitts NB. Monitoring of caries progression in permanent and primary posterior approximal enamel by bitewing radiography. *Community Dent Oral Epidemiol.* 1983;11(4):228-35. doi: 10.1111/j.1600-0528.1983.tb01883.x.
31. Schwartz M, Grondahl HG, Pliskin JS, Boffa J. A longitudinal analysis from bite-wing radiographs of the rate of progression of approximal carious lesions through human dental enamel. *Arch Oral Biol.* 1984;29(7):529-36. doi: 10.1016/0003-9969(84)90074-8.

32. Angker L, Nockolds C, Swain MV, Kilpatrick N. Quantitative analysis of the mineral content of sound and carious primary dentine using BSE imaging. *Arch Oral Biol.* 2004;49(2):99-107. doi: 10.1016/j.archoralbio.2003.08.006.
33. Cortes A, Martignon S, Qvist V, Ekstrand KR. Approximal morphology as predictor of approximal caries in primary molar teeth. *Clin Oral Investig.* 2018;22(2):951-9. doi: 10.1007/s00784-017-2174-3.
34. Giacaman RA, Bustos IP, Bravo-Leon V, Marino RJ. Impact of rurality on the oral health status of 6-year-old children from central Chile: the EpiMaule study. *Rural Remote Health.* 2015;15(2):3135.
35. Clerehugh V, Tugnait A. Diagnosis and management of periodontal diseases in children and adolescents. *Periodontol 2000.* 2001;26:146-68. doi: 10.1034/j.1600-0757.2001.2260108.x.
36. Amaechi BT. Remineralisation - The buzzword for early MI caries management. *British Dental Journal.* 2017;223(3):173-82. doi: 10.1038/sj.bdj.2017.663.
37. Novaes TF, Matos R, Celiberti P, Braga MM, Mendes FM. The influence of interdental spacing on the detection of proximal caries lesions in primary teeth. *Braz Oral Res.* 2012;26(4):293-9. doi: 10.1590/s1806-83242012000400002.
38. Novaes TF, Matos R, Braga MM, Imparato JC, Raggio DP, Mendes FM. Performance of a pen-type laser fluorescence device and conventional methods in detecting approximal caries lesions in primary teeth--in vivo study. *Caries Res.* 2009;43(1):36-42. doi: 10.1159/000189705.
39. SOPROlife. Light Induced Fluorescence Evaluator. User's manual [Internet]. 2014. Available from: <https://www.acteongroup.com/en/uploads/media/default/0001/01/6eeb086c232bad661c1963f4dde4f7cc6bc6cf73.pdf>.

40. Westland S. Review of the CIE system of colorimetry and its use in dentistry. *J Esthet Restor Dent*. 2003;15 Suppl 1:S5-12. doi: 10.1111/j.1708-8240.2003.tb00313.x.
41. Cerda J, Villaroel L. Evaluación de la concordancia inter-observador en investigación pediátrica: Coeficiente de Kappa. *Revista chilena de pediatría*. 2008;79:54-8. doi: 10.4067/S0370-41062008000100008.
42. Moynihan PJ, Kelly SA. Effect on caries of restricting sugars intake: systematic review to inform WHO guidelines. *J Dent Res*. 2014;93(1):8-18. doi: 10.1177/0022034513508954.
43. Sheiham A, James WP. Diet and Dental Caries: The Pivotal Role of Free Sugars Reemphasized. *J Dent Res*. 2015;94(10):1341-7. doi: 10.1177/0022034515590377.
44. Antunes JL, Peres MA, de Campos Mello TR, Waldman EA. Multilevel assessment of determinants of dental caries experience in Brazil. *Community Dent Oral Epidemiol*. 2006;34(2):146-52. doi: 10.1111/j.1600-0528.2006.00274.x.
45. Marthaler TM. Changes in dental caries 1953-2003. *Caries Res*. 2004;38(3):173-81. doi: 10.1159/000077752.
46. Cypriano S, Hugo FN, Sciamarelli MC, Torres LH, Sousa Mda L, Wada RS. [Factors associated with the incidence of dental caries among schoolchildren living in a municipality with low prevalence of dental caries]. *Cien Saude Colet*. 2011;16(10):4095-106. doi: 10.1590/s1413-81232011001100015.
47. Antunes JL, Narvai PC, Nugent ZJ. Measuring inequalities in the distribution of dental caries. *Community Dent Oral Epidemiol*. 2004;32(1):41-8. doi: 10.1111/j.1600-0528.2004.00125.x.

48. Divaris K, Lee JY, Baker AD, Gizlice Z, Rozier RG, DeWalt DA, et al. Influence of caregivers and children's entry into the dental care system. *Pediatrics*. 2014;133(5):e1268-76. doi: 10.1542/peds.2013-2932.
49. Romero V, Norris FJ, Rios JA, Cortes I, Gonzalez A, Gaete L, et al. [The impact of tap water fluoridation on human health]. *Rev Med Chil*. 2017;145(2):240-9. doi: 10.4067/s0034-98872017000200012.
50. Walsh T, Worthington HV, Glenny AM, Marinho VC, Jeroncic A. Fluoride toothpastes of different concentrations for preventing dental caries. *Cochrane Database Syst Rev*. 2019;3:Cd007868. doi: 10.1002/14651858.CD007868.pub3.
51. Richards D. The effectiveness of interproximal oral hygiene aids. *Evid Based Dent*. 2018;19(4):107-8. doi: 10.1038/sj.ebd.6401341.
52. Castilho AR, Mialhe FL, Barbosa Tde S, Puppim-Rontani RM. Influence of family environment on children's oral health: a systematic review. *J Pediatr (Rio J)*. 2013;89(2):116-23. doi: 10.1016/j.jped.2013.03.014.
53. Worthington HV, MacDonald L, Poklepovic Pericic T, Sambunjak D, Johnson TM, Imai P, et al. Home use of interdental cleaning devices, in addition to toothbrushing, for preventing and controlling periodontal diseases and dental caries. *Cochrane Database Syst Rev*. 2019;4:Cd012018. doi: 10.1002/14651858.CD012018.pub2.
54. Peyron M, Matsson L, Birkhed D. Progression of approximal caries in primary molars and the effect of Duraphat treatment. *Scand J Dent Res*. 1992;100(6):314-8. doi: 10.1111/j.1600-0722.1992.tb01078.x.
55. Sonju Clasen AB, Ruyter IE. Quantitative determination of type A and type B carbonate in human deciduous and permanent enamel by means of Fourier transform infrared spectrometry. *Adv Dent Res*. 1997;11(4):523-7. doi: 10.1177/08959374970110042101.

56. Allison PJ, Schwartz S. Interproximal contact points and proximal caries in posterior primary teeth. *Pediatr Dent*. 2003;25(4):334-40.
57. Pimentel S, Alves L, Tostes M. Clinical and radiographic comparison of caries diagnosis on the interproximal surfaces of primary molars. *Pesquisa Brasileira em Odontopediatria e Clínica Integrada*. 2012;12:325-30. doi: 10.4034/PBOCI.2012.123.04.
58. Mialhe FL, Pereira AC, Pardi V, de Castro Meneghim M. Comparison of three methods for detection of carious lesions in proximal surfaces versus direct visual examination after tooth separation. *J Clin Pediatr Dent*. 2003;28(1):59-62. doi: 10.17796/jcpd.28.1.g121387868676514.
59. Bille J, Thylstrup A. Radiographic diagnosis and clinical tissue changes in relation to treatment of approximal carious lesions. *Caries Res*. 1982;16(1):1-6. doi: 10.1159/000260568.
60. Hintze H, Wenzel A, Danielsen B, Nyvad B. Reliability of visual examination, fibre-optic transillumination, and bite-wing radiography, and reproducibility of direct visual examination following tooth separation for the identification of cavitated carious lesions in contacting approximal surfaces. *Caries Res*. 1998;32(3):204-9. doi: 10.1159/000016454.
61. Yamazaki H, Litman A, Margolis HC. Effect of fluoride on artificial caries lesion progression and repair in human enamel: regulation of mineral deposition and dissolution under in vivo-like conditions. *Arch Oral Biol*. 2007;52(2):110-20. doi: 10.1016/j.archoralbio.2006.08.012.
62. Leal SC, Barros BV, Cabral RN. Dental caries lesions in primary teeth without obvious cavitation: Treatment decision-making process. 2019;29(4):422-8. doi: 10.1111/ipd.12483.
63. Deery C, Care R, Chesters R, Huntington E, Stelmachonoka S, Gudkina Y. Prevalence of dental caries in Latvian 11- to 15-year-Old children and the enhanced

diagnostic yield of temporary tooth separation, FOTI and electronic caries measurement. *Caries Res.* 2000;34(1):2-7. doi: 10.1159/000016563.

64. Zeitouny M, Feghali M, Nasr A, Abou-Samra P, Saleh N, Bourgeois D, et al. SOPROLIFE system: an accurate diagnostic enhancer. *ScientificWorldJournal.* 2014;2014:924741. doi: 10.1155/2014/924741.

ANEXO




ACTA DE APROBACIÓN. CEC Facultad de Ciencias de la Salud

Título: "Prevalencia de lesiones de caries interproximales en molares evaluadas por diferentes métodos de detección en escolares atendidos en las Clínicas Odontológicas, Universidad de Talca, año 2018".


Investigadora Responsable: Juliana Nunes Botelho


Prof. Claudia Donoso Sabando


Prof. Viviana Estrada Castro


Prof. Sergio Plana Zenteno


Prof. Maria Ramirez Vergara


Prof. Juan Schilling Lara

**UNIVERSIDAD DE TALCA
FACULTAD DE CIENCIAS DE LA SALUD
COMITE DE ETICA CIENTIFICA**

Talca, 12 de octubre de 2018